

EVENTRACIÓN DIAFRAGMÁTICA EN EDAD PEDIÁTRICA

DIAPHRAGMATIC EVENTRATION IN CHILDREN

DRA. PATRICIA GARRIDO. (1), DR. EDUARDO ACASTELLO (2)

1. SERVICIO DE CIRUGÍA DEL HOSPITAL DE NIÑOS RICARDO GUTIÉRREZ. BUENOS AIRES, ARGENTINA. pgarrido08@gmail.com
2. SERVICIO DE CIRUGÍA DEL HOSPITAL DE NIÑOS RICARDO GUTIÉRREZ. BUENOS AIRES, ARGENTINA. eacastello@intramed.net

RESUMEN

La eventración diafragmática puede ser de causa congénita o adquirida. El diafragma afectado presenta movilidad paradójica, disminuida o nula y produce disfunción respiratoria de grado variable. La cirugía se reserva para los pacientes sintomáticos o para los que la altura del diafragma supera el 7° arco costal posterior. La mayoría de los casos con eventración diafragmática adquirida requieren corrección quirúrgica. Con la técnica de Superposición de Colgajos musculares se obtienen resultados muy satisfactorios con baja morbilidad.

Palabras clave: Eventración diafragmática, parálisis frénica.

SUMMARY

Eventration of the Diaphragm may be congenital or acquired. The diaphragm can present paradoxical movement, minimal function or it may be paralysed, which produces varying degree of respiratory distress. Treatment of the diaphragmatic eventration depends on the symptoms, surgery is performed in symptomatic patients or in those in which the diaphragm is above seventh posterior costal arch. The majority of the acquired lesions will require surgical intervention. There are good results and low morbidity when using the "muscle flap superposition" technique.

Key words: Diaphragmatic eventration, phrenic nerve injury.

INTRODUCCIÓN

Se denomina Eventración Diafragmática (ED) a la posición anormalmente alta del músculo diafragmático con movilidad paradójica, disminuida o nula y cuya consecuencia final es alteración respiratoria de grado variable.

La ED se clasifica según su origen en Congénita y Adquirida. Cada variedad representa una entidad clínica diferente, con características particulares.

EVENTRACIÓN DIAFRAGMÁTICA CONGÉNITA

La ED congénita es causada por un defecto intrínseco del componente muscular del diafragma. Esta alteración determina una estructura flácida (Figura 1), una posición anormalmente alta y trastornos en la movilidad. El resultado final es un movimiento anómalo del diafragma alterado con ascenso paradójico durante la inspiración.

Se cree que la causa de esta afección es una falla en el proceso de muscularización del diafragma embrionario, que ocurre entre la novena y décima semana de edad gestacional. Esto coincide con los hallazgos anatomopatológicos: atrofia o hipoplasia del músculo diafragmático reemplazado por una delgada lámina fibrosa en la que se observan escasas células musculares poco desarrolladas.

Es más frecuente del lado izquierdo (1), y se han reportado casos bilaterales (2, 3). También se reconoce un predominio del sexo masculino (1). Se asocia a infecciones de la gestación como la rubéola y el citome-

galovirus (4, 5). También con patologías congénitas como la displasia espíndilotorácica de Jarcho-Levin (6), malformaciones como hipoplasia pulmonar, secuestro pulmonar, cardiopatía congénita, ectopia renal y vólvulo gástrico (1, 3, 8), enfermedades cromosómicas y diversas miopatías y anomalías de la médula espinal (7).

Funcionalmente el diafragma afectado presenta una disminución apenas perceptible de su movilidad hasta, en los casos más severos, movimientos paradójicos durante la inspiración.

En consecuencia, las manifestaciones clínicas varían desde cuadros solapados de taquipneas, disneas de esfuerzo o trastornos gastrointestinales inespecíficos, neumonías recurrentes o atelectasia de la base pulmonar comprimida, hasta cuadros de insuficiencia respiratoria severa.

EVENTRACIÓN DIAFRAGMÁTICA ADQUIRIDA

La ED adquirida es producida por algún trastorno en la inervación, con un músculo diafragmático estructuralmente normal.

La lesión nerviosa puede tener origen central (medular) o periférica (nervio frénico) y puede ser de carácter reversible o irreversible (1). Entre las enfermedades de origen central, se destacan las siguientes:

- **Degenerativas:** síndrome de Werdnig-Hoffman
- **Infeciosas:** poliomielitis
- **Oncológicas:** neuroblastoma intrarraquídeo
- **Traumáticas:** traumatismos cervicales

En cambio, la lesión del nervio frénico puede ser producida por diversos mecanismos:

- **Elongación:** distocia de parto
- **Compresión:** tumor de mediastino
- **Punción:** drenajes pleurales
- **Irritación:** empiema pleural, electrobisturí, irradiación mediastínica
- **Sección:** cirugía cardíaca o torácica

La consecuencia de esto es un diafragma anormalmente alto, con compresión del parénquima pulmonar subyacente y disminución de los volúmenes pulmonares; asociado a una movilidad diafragmática disminuida, nula o paradójica. El movimiento paradójico del diafragma produce la elevación del mismo durante la inspiración y la desviación del mediastino hacia el lado contralateral comprimiendo también el parénquima del lado sano.

Como vimos, existen múltiples mecanismos de lesión del nervio frénico, sin embargo las causas más frecuentes son la sección accidental durante un procedimiento quirúrgico cardiovascular y el trauma obstétrico. La incidencia de parálisis frénica poscirugía cardíaca varía entre el 0.3 y el 12.8% según los diferentes reportes (9, 10).

La parálisis frénica de causa obstétrica se acompaña en el 75% de los casos de la lesión de otras ramas del plexo braquial, afectando la movilidad del miembro superior homolateral (parálisis de Erb-Duchenne).

La manifestación clínica de un diafragma parético o paralizado es la insuficiencia respiratoria de grado variable. Los lactantes y niños pequeños son los más susceptibles y suelen desarrollar insuficiencia respiratoria severa. Una forma típica de presentación es la dificultad respiratoria progresiva detectada luego de una cirugía torácica o cardíaca o de un parto distócico. En niños mayores o con menor compromiso diafragmático suelen presentarse con disnea de esfuerzo o neumonías a repetición o atelectasias de la base pulmonar comprimida.

DIAGNÓSTICO

El estudio de elección para la ED es la radiografía de tórax en posición de frente y de perfil, en donde se comprueban la elevación del diafragma afectado y la desviación del mediastino hacia el lado contralateral. También es útil para detectar el movimiento disminuido, nulo o paradójico del diafragma afectado, el uso de radioscopia y/o ecografía diafragmática.

La TAC corrobora los hallazgos radiográficos, identifica el grado de compresión del parénquima pulmonar subyacente y sirve para el diagnóstico diferencial con otras patologías de la base pulmonar o del hemiabdomen superior ipsilateral.

Indicación Quirúrgica

En los pacientes con ED congénita la indicación de corrección quirúrgica se realiza de acuerdo a la altura radiológica del diafragma comprometido y a la aparición de síntomas, consecuencia de la compresión del parénquima pulmonar y del bamboleo mediastínico.

En los pacientes asintomáticos, la indicación de cirugía se realiza cuando el diafragma comprometido se encuentra por arriba del séptimo arco costal posterior en una Rx de tórax de frente, con el fundamento de optimizar el desarrollo pulmonar y prevenir complicaciones como neumonías recurrentes o atelectasias basales.

En los pacientes sintomáticos está consensuada la corrección quirúrgica del diafragma enfermo.

En los pacientes con ED adquirida, el tratamiento quirúrgico del diafragma enfermo depende del grado de insuficiencia respiratoria que provoque.

En los pacientes asintomáticos o con síntomas leves puede esperarse la recuperación del diafragma enfermo con medidas de sostén: oxigenoterapia, posición semisentada.

En los pacientes sintomáticos que desarrollen insuficiencia respiratoria progresiva debe considerarse el tipo de lesión nerviosa:

• **Lesión reversible:** evaluar evolución clínica de la disfunción respiratoria y radiológica. La mejoría clínica se certifica con la corrección de los gases en sangre y el descenso radiológico del diafragma. Ante una evolución desfavorable, se determina el ingreso del paciente a asisten-

cia respiratoria mecánica (ARM) con presión positiva continua en la vía aérea (CPAP). Este método produce un descenso y estabilización del diafragma y aumento del volumen pulmonar. Si se toma esta conducta, evaluar la posibilidad de destete del respirador en un plazo no mayor a 7 a 10 días. Si esto no ocurre, es decir no reaparece actividad diafragmática luego de 7 a 10 días de producida la lesión, se sugiere la corrección quirúrgica. No recomendamos la permanencia prolongada en ARM debido a las complicaciones propias del método.

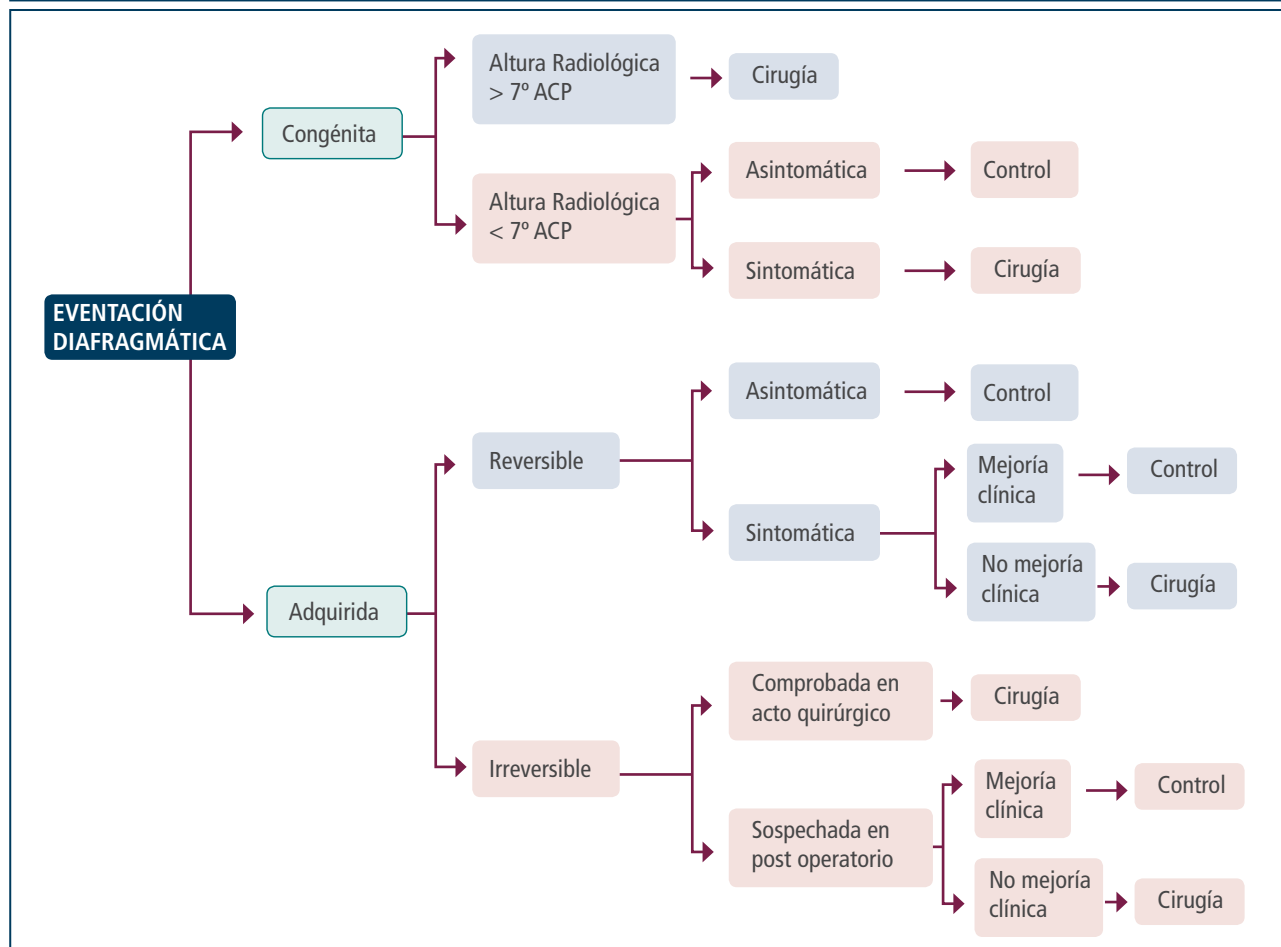
Ahora bien, en los pacientes con patología cardíaca residual o enfermedad respiratoria concomitante, es conveniente determinar en qué grado contribuye cada afección a la insuficiencia respiratoria del paciente para poder determinar el momento oportuno para el descenso quirúrgico del diafragma. Si un paciente logra una franca mejoría de la disfunción respiratoria mediante el descenso diafragmático con CPAP, es esperable un resultado igualmente favorable con la corrección quirúrgica, aun en presencia de enfermedad concomitante. Por el contrario, si con el descenso diafragmático logrado con CPAP no se alcanza una mejoría significativa de la insuficiencia respiratoria es evidente que coexisten factores cardíacos y/o respiratorios. En este caso, el tratamiento quirúrgico del diafragma se realizará en forma coincidente o diferida con el tratamiento de la enfermedad cardiorrespiratoria acompañante.

cos y/o respiratorios. En este caso, el tratamiento quirúrgico del diafragma se realizará en forma coincidente o diferida con el tratamiento de la enfermedad cardiorrespiratoria acompañante.

• **Lesión irreversible:** si la sección accidental del nervio frénico es advertida en el acto quirúrgico al momento de producida, se recomienda la reparación directa del nervio seccionado mediante la aproximación de sus extremos; siempre seguida de una plástica diafragmática debido a que la reparación de la movilidad diafragmática luego de la neurografía puede demorar varios meses.

Si en un posoperatorio de cirugía torácica o cardíaca se detecta diafragma elevado y se sospecha lesión del nervio frénico, evaluar si existe mejoría de la disfunción respiratoria con CPAP y/o la posibilidad de destete del respirador. Si esto no se produce debe realizarse el descenso quirúrgico del diafragma en forma temprana. Si existe patología cardíaca o enfermedad respiratoria concomitante es prioritario evaluar la afección dominante y definir las prioridades del tratamiento antes de decidir la corrección quirúrgica del diafragma (Gráfico 1).

GRÁFICO 1. EVENTRACIÓN DIAFRAGMÁTICA: INDICACIÓN QUIRÚRGICA



CORRECCIÓN QUIRÚRGICA

Existen múltiples técnicas propuestas para la corrección quirúrgica de la ED. Se han publicado, entre otras; la plicatura simple, la plicatura múltiple, la resección parcial de un segmento central del diafragma con aproximación de los bordes de sección, la fijación diafragmática a la octava costilla. También se ha descrito la neurorrafia del frénico mediante la aproximación directa de sus extremos o por interposición del nervio tibial posterior. Sin embargo, este último procedimiento carece de utilidad si no se acompaña con algún tipo de plástica diafragmática (11, 12).

A su vez, cada una de estas técnicas puede realizarse por abordaje torácico o abdominal, tanto por vía convencional o videoasistida.

En nuestro servicio, la técnica de elección es la Superposición de Colgajos musculares por abordaje torácico inferior. La elección de esta técnica se fundamenta en que cumple con las siguientes premisas:

- Evitar la lesión de las ramas de distribución del nervio frénico y de las arterias diafragmáticas con el fin de recuperar movilidad.
- Descender en forma efectiva la altura del diafragma.
- Proveer al músculo del espesor y la consistencia necesarias para cumplir con su función.
- Proveer al músculo la tensión suficiente para evitar el movimiento paradójico.

Los pasos se describen a continuación:

1) Toracotomía posterior a nivel del 8° espacio intercostal con conservación del músculo dorsal ancho (Figura 1).

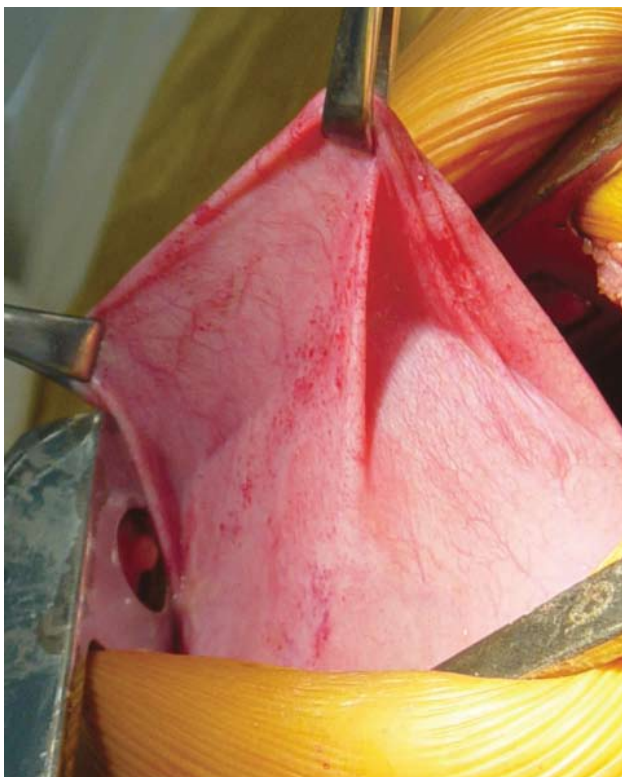

Figura 1. Eventración diafragmática congénita: se evidencia la flaccidez del diafragma afectado.

2) Apertura periférica del diafragma obteniendo dos hojas resultantes (Figura 2).

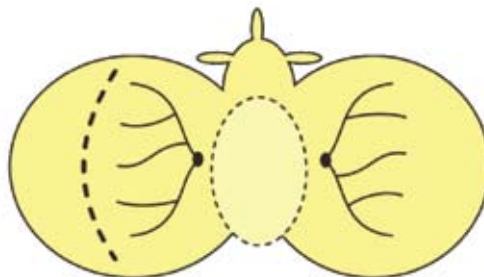
3) Estas dos hojas diafragmáticas o colgajos musculares se superponen entre sí de tal manera que el extremo seccionado de una hoja se fija sobre la cara mediastínica y el extremo seccionado de la otra se fija sobre la cara lateral (Figura 3).

4) Se fijan los colgajos superpuestos con puntos separados en U con material irreabsorbible. De esta manera se obtiene un diafragma de

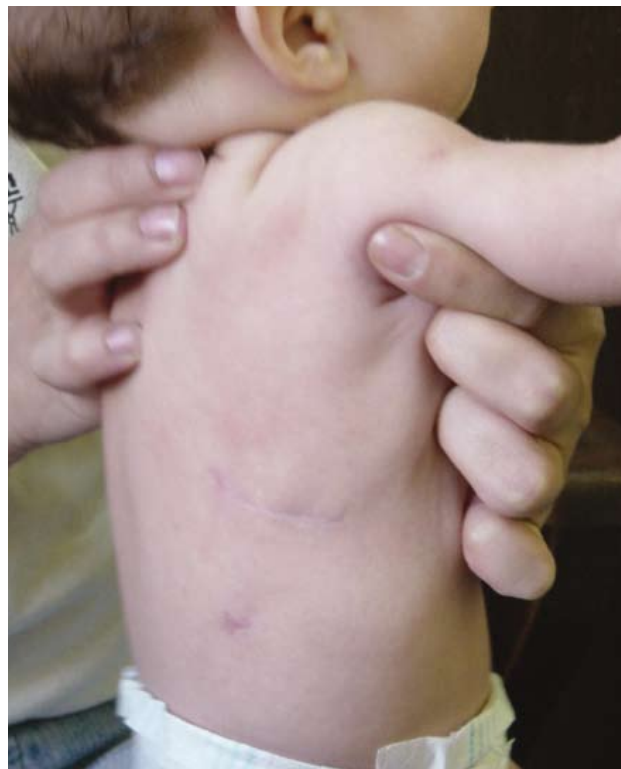

Figura 2. Niño que muestra la cicatriz de la herida quirúrgica por toracotomía posterior.

FIGURA 3. TÉCNICA SUPERPOSICIÓN DE COLGAJOS MUSCULARES: APERTURA PERIFÉRICA DEL DIAFRAGMA.



doble espesor y con la rigidez y tensión adecuadas para evitar los movimientos paradójicos.

5) Se deja colocado un tubo de avenamiento pleural que se exterioriza por contraabertura y se conecta a frasco bitubulado bajo agua.

Las medidas postoperatorias son las siguientes:

- Realimentación precoz.
- Cobertura antibiótica por 24 hrs.
- Tratamiento del dolor.
- Asistencia kinésica respiratoria para lograr la expansión pulmonar completa.
- Retiro del drenaje a las 24 hrs.
- Alta hospitalaria entre las 48 hrs. y 72 hrs., excepto pacientes con enfermedad de base (ED adquirida) en los que el tiempo de internación lo determina la patología previa.
- Retorno precoz a sus actividades habituales.

En el Hospital de Niños "Ricardo Gutiérrez", en un periodo de 20 años (1987-2007) fueron tratados 129 niños con ED; 73 pacientes (56.6%) con patología congénita y 56 (43.4%) con patología adquirida.

De los pacientes con ED congénita, fueron operados 48 (65.75%). La indicación para la cirugía fue:

- Pacientes sintomáticos: 41 casos (85.4%).
- Altura radiológica del diafragma > 7° ACP: 7 casos (14.6%).

Los resultados fueron evaluados como satisfactorios y no satisfactorios. Se consideró satisfactorio cuando se logró la mejoría clínica con descenso radiológico del diafragma a largo plazo; y no satisfactorio cuando el paciente persiste sintomático o hay recidiva. En este grupo se obtuvo un 98% de resultados satisfactorios y un 2% de resultados no satisfacto-

rios. Se complicó un paciente con infección de herida quirúrgica (2%).

En el seguimiento alejado en 17/20 pacientes se comprobó movilidad diafragmática normal con radioscopia. La mediana de seguimiento fue de 5.4 años.

El 34.25% de los niños (25 pacientes), no requirieron cirugía y permanecieron en control clínico y radiológico, con buena evolución a largo plazo.

Los 56 pacientes con ED adquirida requirieron corrección quirúrgica. Las causas de la lesión del nervio frénico fueron las siguientes:

- Cirugía cardíaca: 41 pacientes (73.2%).
- Cirugía torácica: 3 pacientes (5.3%).
- Distocia de parto: 9 pacientes (16.1%).
- Werdnig-Hoffman: 2 pacientes (3.6%).
- Drenaje pleural: 1 paciente (1.8%).

38 pacientes se encontraban en ARM antes de la cirugía. De este grupo, 31/38 pacientes salieron de ARM dentro de las 72 hrs. posquirúrgicas y 7/38 pacientes permanecieron en ARM prolongada por cardiopatía residual y/o neumonía intrahospitalaria.

FIGURA 4. TÉCNICA SUPERPOSICIÓN DE COLGAJOS MUSCULARES: REPRESENTACIÓN ESQUEMÁTICA

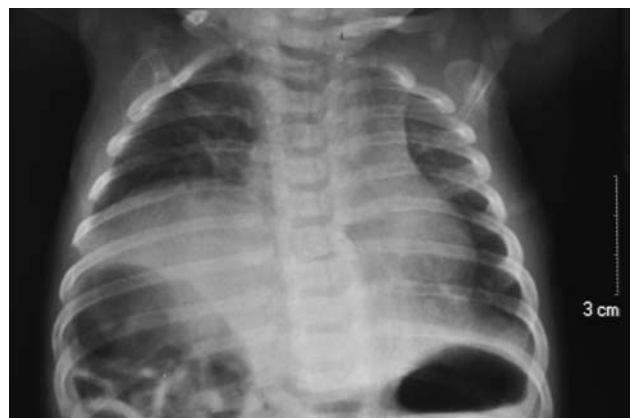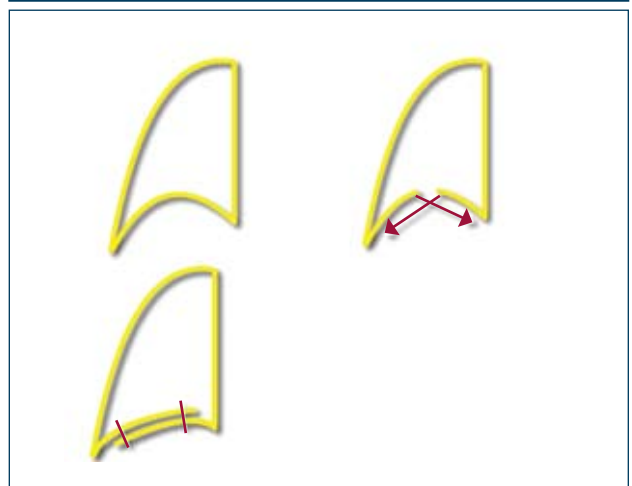


Figura 5. Eventración diafragmática congénita derecha: Rx de tórax prequirúrgica

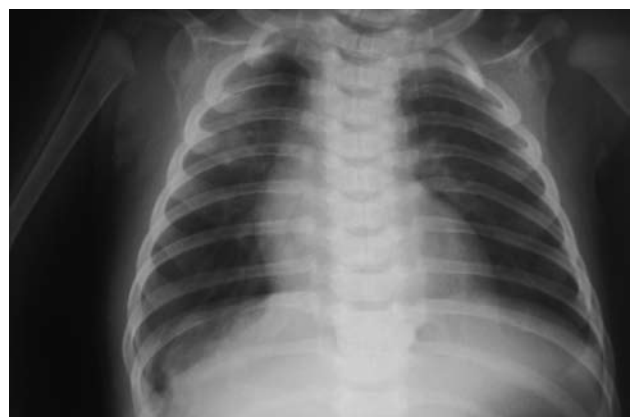

Figura 6. Eventración diafragmática congénita derecha: Rx de tórax posquirúrgica donde se evidencia el descenso diafragmático.

Los resultados de la corrección quirúrgica fueron satisfactorios en el 73.2% de los casos y no satisfactorios en el 12.5%. La mediana de seguimiento fue de 3.2 años.

8 pacientes (14.3%) con cardiopatía congénita fallecieron por patología residual.

CONCLUSIONES

La ED es la posición anormalmente alta del diafragma cuya consecuencia final es una alteración en la movilidad con respiración paradójica e insuficiencia respiratoria en los casos más severos. Puede ser congénita o adquirida. La ED congénita se produce por un defecto intrínseco del músculo, en cambio la adquirida por trastornos en la innervación siendo las causas más frecuente la lesión del nervio frénico.

La indicación quirúrgica se reserva para los pacientes sintomáticos o para los que la altura del diafragma supera el 7° arco costal posterior en la ED congénita. La mayoría de los casos con ED adquirida requieren corrección quirúrgica y en estos pacientes es importante determinar el momento oportuno para la cirugía para evitar principalmente la morbilidad relacionada con el respirador.

Con la técnica de Superposición de Colgajos musculares, que preserva las ramas de distribución del nervio frénico y las arterias diafragmáticas, se obtienen resultados muy satisfactorios otorgándole al músculo el espesor, la consistencia y la tensión suficientes para cumplir su función.

REFERENCIAS BIBLIOGRÁFICAS

1. Majluf R: Enfermedades del Diafragma, In: Macri C, Teper A: Enfermedades Respiratorias Pediátricas, 1° Edición, Buenos Aires, Mc Graw Hill, 2003: 747-53.
2. Rodgers BM, Hawks P. Bilateral congenital eventration of the diaphragms: successful surgical management. *J Pediatr Surg* 1986; 21: 858-64.
3. Oh A, Gulati G, Sherman ML, et al. Bilateral eventration of the diaphragm with perforated gastric volvulus in an adolescent. *J Pediatr Surg* 2000; 35: 1824-6.
4. Becroft D. Prenatal cytomegalovirus infection and muscular deficiency (eventration) of the diaphragm. *J Pediatr* 1979; 94:174-85.
5. Britts B, Reilly B, Loewig K. Lung hypoplasia and membranous diaphragm in the congenital rubella syndrome. A rare case. *J Can Assoc Radiol* 1973; 24: 126-7.
6. Saeta SM, El-Banna IA, Gaber AA, et al. Spondylothoracic dysplasia with diaphragmatic defect: a case report with literatura review. *Eur J Pediatr Surg* 2000; 10:337-9.
7. Jindal A, Kansas S, Mahapatra AK. Split cord malformation with partial eventration of the diaphragm. Case report. *J Neurosurg* 2000; 93 (suppl 2): 309-311.
8. Yazici M, Karaca J, Arıkan A, et al. Congenital Eventration of the Diaphragm in children: 25 years' experience in three pediatric surgery centres. *Eur J Pediatr Surg* 2003; 13: 298-301.
9. Akay TH, Ozkan S, Gultekin B, et al. Diaphragmatic paralysis after cardiac surgery in children: incidence, prognosis and surgical management. *Pediatr Surg Int* 2006; 22: 341-6.
10. Joho-Arreola A, Bauersfeld U, Stauffer U, et al. Incidence and treatment of diaphragmatic alter cardiac surgery in children. *Eur J Cardiothorac Surg* 2005; 27: 53-7.
11. Tsugawa C, Kimura K, Nishijima E, et al. Diaphragmatic eventration in infants and children: is conservative treatment justified? *J Pediatr Surg* 1997; 32 (11): 1643-4.
12. De Vries Reilingh T, Koens B, Vos A. Surgical treatment of diaphragmatic eventration caused by phrenic injury in the newborn. *J Pediatr Surg* 1998; 33 (4): 602-5.

Las autoras declaran no tener conflictos de interés, en relación a este artículo.